EMPLEO DEL SULFATO DE VINCRISTINA, VÍA SUBCUTÁNEA, PARA EL CONTROL DEL TUMOR VENÉREO TRANSMISIBLE CANINO.

Médica Veterinaria: Villanova Susana, Localidad Herrera, Dpto Uruguay, provincia Entre Ríos Argentina.

•RESUMEN:
Este estudio tiene como objetivo demostrar la eficacia de la aplicación del sulfato de vincristina, vía subcutánea como una alternativa para el tratamiento del tumor venéreo transmisible canino (TVT) de ubicación genital.
Está comprobado el uso eficaz del sulfato de vincristina por vía subcutánea en TVT, por su bajo costo, seguridad, simpleza y rapidez que otorga, con excelentes resultados en la remisión de los síntomas que acompañan a dicha enfermedad y lo práctico que resulta el tratamiento en lo que refiere al paciente, el tutor y al médico veterinario.
Demuestra la disminución de la masa tumoral en tiempo y forma evidentes, y la nulidad de efectos adversos que muchas veces aparecen con el método convencional (vía endovenosa).

La quimioterapia con sulfato de vincristina en dosis de 0,025 mg por kilo una vez a la semana, diluido con solución fisiológica, fue efectiva, observándose la remisión y desaparición del TVT en los tres casos atendidos durante el 2024 - 2025 en la localidad de Herrera, departamento Uruguay, provincia Entre Ríos (Argentina).
El diagnóstico clínico del TVT se realizó a través de la anamnesis y semiología: morfología macroscópica, localización y los signos característicos de esta patología.

•INTRODUCCIÓN:
El tumor venéreo transmisible canino (TVT) es una neoplasia benigna y transmisible sexualmente. La implantación tumoral requiere una mucosa genital receptora previamente lesionada, cómo ocurre en el coito.

El TVT está ampliamente distribuido, observándose con más frecuencia en las poblaciones de perros callejeros y/o sin orquiectomía u ovariaectomía según el sexo.
El TVT es adquirido después de la madurez sexual del canino.
En los machos la localización se presenta con más frecuencia en la base del pene hasta el bulbo del glande y en las hembras en la mucosa de la vagina y el vestíbulo.
Las lesiones pueden ser de color rosado a rojo en forma de coliflor y de gran variedad de tamaño. Estas lesiones son firmes y frágiles, presentando una gran irrigación sanguínea por lo que lleva a la observación de secreciones sanguinolentas por vulva.
El TVT puede desarrollarse en tejido cutáneo y genital, por este motivo se clasifica en genitales y extragenitales.
Se observa con mayor frecuencia en las hembras y no hay preferencia racial.

La quimioterapia con sulfato de vincristina es un tratamiento efectivo, sencillo, seguro y económico para el TVT, con la posterior orquiectomía u ovariectomía.

EL PRESENTE INFORME MUESTRA EL RESULTADO DEL TRATAMIENTO CON SULFATO DE VINCRISTINA VÍA SUBCUTÁNEA Y POSTERIOR CIRUGÍA (orquiectomía u ovariectomía), SEGÚN HISTORIA, MORFOLOGÍA MACROSCÓPICA, SÍNTOMAS Y SIGNOS CLÍNICOS, COMPATIBLES CON TVT DE UBICACIÓN GENITAL.

•MATERIALES Y MÉTODOS:

PACIENTES Y TRATAMIENTO

En el pueblo de Herrera ubicado en el departamento Uruguay, provincia de Entre Ríos (Argentina), se presentaron 3 casos compatibles con signos clínicos de TVT genital. Dos hembras sin ovariectomía y un macho sin orquiectomía, de distintos tutores, qué fueron atendidos en la salita de atención primaria perteneciente al municipio de Herrera en el período 2024 - 2025.
El tratamiento fue llevado a cabo sin realizar exámenes complementarios debido a las limitaciones económicas de los tutores (dos de los casos pertenecen al mismo tutor, los cuales fueron asistidos y gestionados por la municipalidad de la localidad de Herrera tanto en su orquiectomía, ovariectomía y tratamientos de demodicosis como de TVT).
El diagnóstico clínico del TVT se orientó por la historia, morfología macroscópica, localización, así como por los síntomas y signos de esta patología.

Previo a la administración del tratamiento se llevó a cabo la orquiectomía y la ovariectomía respectivamente, aguardando un período de 20 días para la completa recuperación posquirúrgica y comenzar la quimioterapia.
Los pacientes recibieron 0,025 mg/kg de sulfato de vincristina por vía subcutánea en forma semanal, hasta que se dejó de apreciar el TVT.
Durante el tratamiento no se observaron síntomas secundarios relacionados con la quimioterapia.

•ES IMPORTANTE TENER EN CUENTA:

- EL LUGAR DE LA INOCULACIÓN
En forma subcutánea el sulfato de vincristina, debe ser inyectado a la altura de las primeras vértebras cervicales, donde el paciente no llega a rascarse o lamerse. Es importante ir variando el punto de aplicación en esta zona.

-POST INOCULACIÓN
Aplicar frío sobre la zona inoculada unos minutos (refrigerante, bolsa de hielo, etc.)

-ADVERTIR AL TUTOR
Que a los 15 días o después de la segunda inoculación según paciente, se puede observar una reacción inflamatoria (dermatitis húmeda) en el lugar de la aplicación, la cual será tratada en forma local con ungüentos, cremas o aerosoles.

-TIEMPO DEL TRATAMIENTO
El tratamiento debe ser realizado en tiempo y forma, es decir una vez a la semana, ya que saltear o demorar una inoculación nos puede llevar a la resistencia del mismo. Como máximo se pueden llegar a realizar de 8 a 9 inoculaciones, siempre que se observe la remisión del tumor.

-CONSERVACIÓN
Una vez diluido con solución fisiológica el sulfato de vincristina debe conservarse refrigerado en heladera.

-SECUELAS
Según el número de aplicaciones y la reacción de la piel del can, puede quedar en el paciente una cicatriz en la región de la aplicación terminado el tratamiento.

-COSTOS
La aplicación del sulfato de vincristina en forma subcutánea no solo abarata los costos del tratamiento sino que lo hace más seguro en aquellos pacientes que corren riesgo de vida con la tranquilización o anestesia al realizar el tratamiento por la vía tradicional (endovenoso), y en pacientes que son agresivos, con una simple inoculación subcutánea el tratamiento se lleva a cabo con éxito.

•EVALUACIÓN DE LOS PACIENTES

CASO 1:

Hembra Border Collie de 3 años, 28 kg, con signos clínicos de inflamación vulvar y secreción sanguínea, con presencia a simple vista de una masa carnosa de color rosa a roja en vulva.
Esta hembra canina en el año 2023 escapó en celo de su hogar y tuvo contacto sexual, hallada a los días en la zona donde posteriormente se diagnosticaron los otros casos de TVT.
Fue llevada para su ovariectomía a la salita de la municipalidad de Herrera.
Pasado unos meses los tutores observaron secreción sanguinolenta y una masa de color rosa que asomaba de su vulva, concurrieron a consulta en dónde fue diagnosticada según historial, morfología macroscópica, ubicación, síntomas y signología correspondiente con TVT.
Se procedió a tratar con sulfato de vincristina en forma subcutánea a la paciente (tratamiento que estuvo económicamente a cargo del tutor y con el correspondiente consentimiento para hacerlo en forma subcutánea).
La dosis según el peso de la misma fue de un centímetro subcutáneo de sulfato de vincristina una vez a la semana.
El tratamiento duró dos meses, dado el período de tiempo que la paciente padecía TVT.
La remisión del tamaño y los síntomas del TVT fueron observables con éxito en la primera aplicación.
La paciente presentó síntomas cutáneos después de la segunda aplicación de vincristina, los cuales desaparecieron sin secuelas al finalizar el tratamiento.

15/12/24

17/12/24

27/12/24

13/1/25

Dermatitis húmeda en el lugar de inoculación.

CASO 2: Tormenta.
Perra cruza galgo de 5 años y 10 kg.

15/12/24

Ovariectomía de Tormenta

Curabichera en aerosol para prevenir miasis debido a la secreción sero-sanguinolenta vulvar.

22/2/25 previo al tratamiento.

1/4/25

8/4/25 remisión del TVT e imágenes de la dermatitis húmeda.

21/4/25

24/4/25

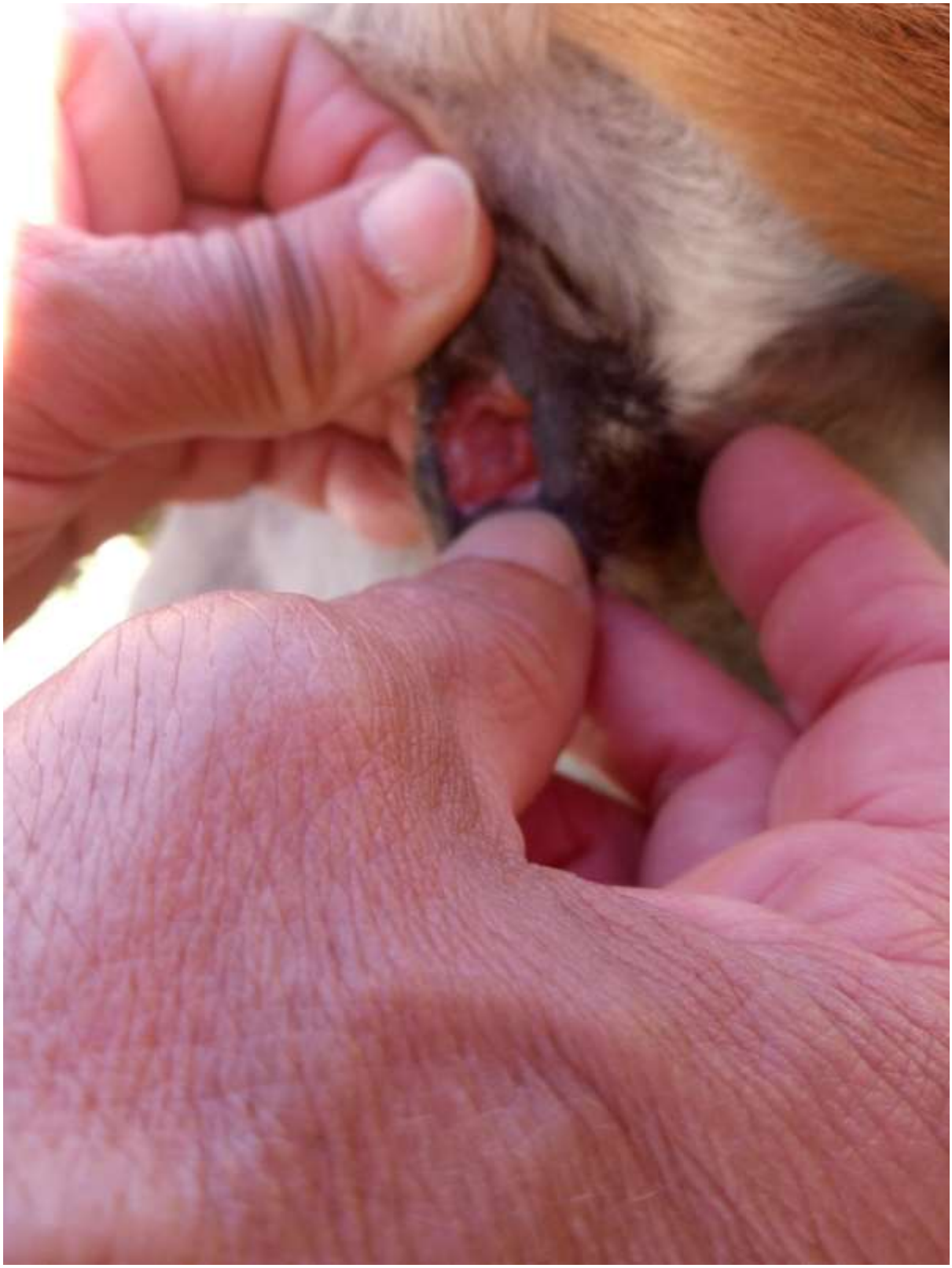

30/4/25

6/5/25 finaliza el tratamiento

CASO 3: Rayo.
Perro galgo de 3 años y 25 kg.

15/12/25

Se asistió al domicilio a raíz de una denuncia por maltrato animal, en el cual se pudo comprobar la presencia de una población elevada de canes y felinos sin castrar y/o esterilizar, en estado de desnutrición y con sarna demodéctica.
En esa visita el tutor expresó que una de las hembras caninas posterior al parto presentaba una masa roja en la vulva. Llevada a cabo la anamnesis e inspección semiológica se diagnosticó TVT en la hembra y por el historial que precede al lugar se procede a revisar a el canino macho (sin sintomatología, qué había tenido contacto sexual con esa hembra) al que se le encontró el TVT ubicado en la base del pene.
Como medida primaria se procede a la ovariectomía y orquiectomía respectivamente, para luego realizar el tratamiento correspondiente con sulfato de vincristina por vía subcutánea.
Transcurrido un período de 20 días en espera de una evolución favorable posquirúrgica se realiza la semiología genital de los pacientes, para llevar a cabo la quimioterapia. Observando en el macho la remisión del TVT posterior a la orquiectomía, procediendo a tratar solo a la hembra con sulfato de vincristina cada 7 días en una dosis de un centímetro cúbico vía subcutánea.
Sin presentar síntomas clínicos posteriores a la quimioterapia, el tratamiento se extendió hasta ocho aplicaciones, en el cual se observó regresión del tamaño y de los síntomas clínicos del TVT a partir de la primera inoculación.
La quimioterapia semanal con sulfato de vincristina se mantuvo, por vía subcutánea, hasta la desaparición total del TVT, lo cual sucedió a la octava semana.
En este caso se presentó inflamación e irritación, correspondiente con una dermatitis húmeda en la zona de inoculación, que fue tratada con curabichera en aerosol, que dejó como secuela una pequeña cicatriz.

•TRATAMIENTO:

Diluir el frasco de sulfato de vincristina de 1 mg con 3 cm cúbicos de solución fisiológica. Conservar refrigerado.
La dosis relativa usada fue de 1 centímetro cúbico cada 20 kg..
Lugar de aplicación subcutánea zona cervical (cerca de la Cruz), se recomienda ir variando el lugar de la inoculación, siempre en esta zona.
Inyectar una vez a la semana hasta remisión del TVT.
Se recomienda no más de 8 a 9 aplicaciones, controlando la remisión del tumor.

•CONCLUSIONES:

La quimioterapia con sulfato de vincristina, vía subcutánea, con frecuencia semanal, fue efectiva en el tratamiento y remisión del TVT.
No se observaron síntomas gastrointestinales, etc. posteriores a la quimioterapia.
No se observó resistencia del TVT al tratamiento.
Los síntomas cutáneos fueron tratados en forma local, los cuales remitieron finalizado el tratamiento. En una sola hembra (Tormenta) quedó como secuela una cicatriz.
En todos los casos se observa una mejoría física y anímica de los pacientes.

Es un método sencillo, seguro, económico y efectivo qué se sugiere aplicar en pacientes indóciles, cardiópatas, geriátricos, casos atendidos a domicilio, cuando los dueños no pueden cubrir los costos del tratamiento, en pacientes con conocida intolerancia al medicamento en forma endovenosa o que no se pueda aplicar la vía convencional por flebitis traumática a causa de sucesivas canalizaciones.

Cabe destacar que en años anteriores, en la ciudad de Concepción del Uruguay, he realizado este tratamiento en dos hembras, a las cuales se les realizó su respectiva ovariectomía, y en un macho galgo joven entero, adquirido de un criadero de Córdoba, en el que el tutor no accedió a la orquiectomía.
En los tres casos se observó una remisión exitosa del tumor, sin sintomatología posteriores a la quimioterapia, ni secuelas en piel finalizado el tratamiento, en tan solo cuatro aplicaciones.

•BIBLIOGRAFÍA:

Trabajo realizado por la Universidad Nacional de la Plata en la provincia de Santa Fe, departamento Reconquista, Barrio Mocoví en el año 2003 posterior a la catástrofe del desborde del río Salado.